

## RECONOCIMIENTO DE RASGOS DIMÓRFICOS EN ILION INFANTIL MEDIANTE EL USO DE MORFOMETRÍA GEOMÉTRICA

### RECOGNITION OF DIMORPHIC TRAITS IN INFANT ILIUM USING GEOMETRIC MORPHOMETRIC

Rocío GARCÍA-MANCUSO<sup>1</sup>; Paula NGONZÁLEZ<sup>2</sup>

1. Cátedra de Citología, Histología y Embriología A, Facultad de Ciencias Médicas, UNLP, Argentina.

2. Instituto de Genética Veterinaria, IGEVET-CONICET, Facultad de Ciencias Veterinarias, UNLP, Argentina.

e-mail: [rgarciamancuso@gmail.com](mailto:rgarciamancuso@gmail.com)

#### RESUMEN.

El diagnóstico del sexo en restos esqueléticos es fundamental en investigaciones forenses y resulta de especial relevancia para conocer aspectos demográficos y adaptativos de las poblaciones humanas del pasado. Sin embargo, la determinación sexual en restos esqueléticos de individuos que no desarrollaron los caracteres sexuales secundarios es tema de controversias. En este trabajo se analiza la variación morfológica en iliones humanos de individuos de 0 a 4 meses postnatales pertenecientes a la Colección Osteológica Prof. Dr. Rómulo Lambre integrada por restos óseos de sexo conocido. Con el objeto de identificar variables sexualmente dimórficas se emplearon técnicas de morfometría geométrica y se analizaron tanto el ilion completo, como una serie de rasgos dentro del ilion: escotadura ciática mayor, carilla auricular, ala ilíaca, región acetabular y borde anterior. Se encontró que existen diferencias sexuales al analizar el ilion completo, y, respecto de los rasgos particulares, solo la región acetabular no mostró variaciones morfológicas atribuibles a las diferencias por sexo lo que indica que la mayoría de los rasgos aquí analizados contribuyen a la diferenciación dimórfica del ilion en su conjunto. Este trabajo representa una exploración de las características morfológicas del hueso ilíaco y constituye un aporte al análisis del dimorfismo sexual en individuos infantiles.

**Palabras claves:** determinación de sexo, subadultos, innominado.

#### ABSTRACT.

Diagnosis of sex in skeletal remains is critical in forensic investigations and is particularly relevant for the analysis of demographic and adaptive processes of human past populations. However, sex determination in skeletal remains of individuals who did not develop secondary sexual characteristics remains controversial. In this paper, the morphological variation in human ilia of individuals of 0-4 postnatal months of age from the Prof. Dr. Romulo Lambre skeletal collection (formed by skeletons of known sex) is analyzed. In order to identify sexually dimorphic variables using geometric morphometric techniques, it was analyzed the entire ilium as well as a set of features within the ilium: greater sciatic notch, auricular surface, iliac crest, acetabular region and anterior border. We found sex differences in the complete ilium, and, for particular traits, only the acetabular region showed no morphological variation attributable to sex differences, indicating that most of the features discussed here contribute to the dimorphic differentiation of the ilium. This work represents an exploration of the morphological characteristics of the ilium and is a contribution to the analysis of sexual dimorphism in infant individuals.

**Keywords:** sex determination, subadults, innominate.

## INTRODUCCIÓN

Las modificaciones ontogenéticas y el dimorfismo sexual constituyen las principales fuentes de variación esquelética intra-específica. En particular, la variación en tamaño y forma entre los individuos de ambos sexos se expresa diferencialmente a lo largo de las etapas de crecimiento y desarrollo. Algunos estudios señalan que las diferencias sexuales en el esqueleto son identificables en etapas tempranas del desarrollo postnatal e incluso prenatal, mientras otros autores señalan que la mayor parte del dimorfismo se desarrolla durante el empuje puberal de crecimiento (1-3).

La pelvis es considerada como la estructura del esqueleto que ofrece información más fiable para la determinación del sexo en individuos adultos (4), en tanto que en el esqueleto infantil, el hueso ilíaco ha sido el elemento más estudiado en busca de rasgos dimórficos (2,5-11). El hueso ilíaco puede estudiarse desde el período fetal dado que el centro de osificación aparece alrededor de fines del segundo y principios del tercer mes de desarrollo gestacional, en la región del pericondrio del techo del acetábulo, donde se constituirá la escotadura mayor, y continúa la osificación en forma radiada (12). Al momento del nacimiento el ilion ha desarrollado las principales características del hueso adulto (Fig. 1), sin embargo, aunque numerosos trabajos han descrito diferencias sexuales en la pelvis fetal y juvenil, la posibilidad de realizar una determinación sexual confiable parece estar vinculada a momentos específicos del desarrollo (8,13-15).

En líneas generales, la posibilidad de detectar diferencias morfológicas entre los individuos masculinos y femeninos depende tanto del carácter dimórfico del rasgo o estructura seleccionada, como de la

capacidad y sensibilidad de la técnica empleada para captar las diferencias de forma y tamaño en tales estructuras (16). Las técnicas basadas en datos métricos resultan especialmente adecuadas ya que son más objetivas y replicables, y permiten una mejor descripción de diferencias morfológicas sutiles. En años recientes se han producido notables avances en el desarrollo de técnicas morfométricas que permiten una muy eficiente descripción y análisis de la forma biológica. Estas técnicas, incluidas bajo la denominación genérica de morfometría geométrica (17), han sido empleadas exitosamente para el análisis de rasgos dimórficos en la pelvis y el cráneo de individuos adultos (18-20). Por el contrario, la aplicación de estas técnicas al estudio del dimorfismo sexual en etapas tempranas de la ontogenia es aun limitada. Esto puede deberse en parte a la escasez de muestras de restos óseos de individuos subadultos de sexo y edad conocidos; situación que ha comenzado a revertirse recién en los últimos años (21-24).

En este trabajo se analizará la variación morfológica en iliones humanos de individuos de 0 a 4 meses pertenecientes a una colección osteológica documentada, mediante el empleo de técnicas de morfometría geométrica, con el objeto de identificar variables sexualmente dimórficas. El presente estudio contribuirá al desarrollo de criterios de estimación del sexo, tópico que resulta de interés tanto para las investigaciones forenses en las que el objetivo es lograr la identificación individual, como para los estudios bioarqueológicos en los cuales la estructura sexual de las muestras osteológicas adquiere especial relevancia para conocer aspectos demográficos y adaptativos de las poblaciones humanas del pasado (25,26).

## MATERIALES Y MÉTODOS

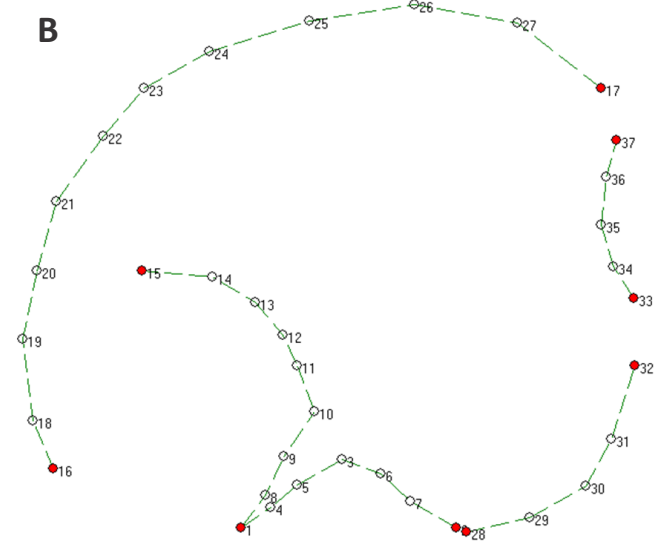
Para la realización de este trabajo se utilizaron un conjunto de restos esqueléticos de sexo conocido pertenecientes a la Colección Osteológica Prof. Dr. Rómulo Lambre alojada en la Facultad de Ciencias Médicas de la UNLP (22,27). Dicha colección está integrada por restos óseos humanos de sexo conocido y con edades que abarcan desde el período fetal hasta los 101 años de edad.

Se tomaron fotografías digitales de 21 iliones correspondientes a 11 individuos femeninos y 10 masculinos con edades entre 0 y 4 meses posteriores al nacimiento. Las fotografías fueron tomadas sobre el hueso ilíaco izquierdo en vista ventral, sólo en el caso en que éste no se encontrara o que estuviera muy deteriorado se tomó el derecho. La toma de las imágenes fue estandarizada por el uso de una cámara Lumix de Panasonic a 15cm de distancia entre el objetivo de la cámara y la superficie ósea. Cada ilion se posicionó sobre un fondo negro y se colocó una escala milimetrada que permitiera estandarizar el tamaño de las imágenes y las medidas relevadas sobre las mismas (18,28).

Se registraron como variables las coordenadas de 37 puntos (*landmarks* y *semilandmarks*) (29,30) que describen la forma del ilion. Fueron definidos como *landmarks*: los extremos de la escotadura ciática mayor [1 y 2] y el punto de la carilla auricular más cercano a la cresta ilíaca [15]; las espinas ilíacas superiores anterior [17] y posterior [16]; los bordes extremos anterior y posterior de la carilla acetabular en vista ventral [28 y 32] y los extremos del borde anterior donde en el adulto definirá el espacio entre la espina ilíaca anterior superior e inferior [33 y 37] (Fig. 1). Los demás puntos corresponden a *semilandmarks* o puntos distribuidos sobre contornos sin rasgos anatómicos conspicuos. Las

coordenadas fueron digitalizadas sobre las imágenes digitales utilizando TPsDig v.1.44 (31).

Se evaluó el error intraobservador (RGM) en digitalización de los puntos. Para esto se digitalizaron, sobre el total de los 21 individuos de la muestra, los 9 *landmarks* descritos en el párrafo anterior. La digitalización de puntos se llevó adelante sobre el mismo conjunto de imágenes en 2 oportunidades, espaciadas por 7 días. Se realizó un análisis de ANOVA de medidas repetidas sobre las coordenadas crudas con



**Figura 1.** A) Características anatómicas del ilion al nacimiento; B) Coordenadas de puntos que definen la forma del ilion. Los puntos marcados en color rojo corresponden a *landmarks* y aquellos en marcados en color blanco a *semilandmarks*.

el objeto de evaluar si había diferencias en la ubicación de los puntos. Estableciéndose un nivel de significación  $> 0,05$  como indicador de que la definición y ubicación de los puntos es confiable en sucesivas repeticiones.

Además, sobre los puntos digitalizados en estas dos oportunidades se realizó un análisis de componentes principales mediante la utilización del programa MorphoJ (32) y los puntajes obtenidos para cada individuo fueron analizados en los primeros tres componentes mediante el coeficiente de correlación intraclase (CCI). El CCI es un índice de concordancia entre dos datos continuos que funciona como una medida relativa de confiabilidad y puede variar entre 0 y 1, con las puntuaciones más altas reflejando el mayor acuerdo entre los conjuntos de datos (33). Para la realización de los análisis estadísticos se utilizó el programa R versión i386 3.0.2 (34) y el paquete psy (35).

Con el objeto de analizar las diferencias por sexo, en primer lugar, se tomaron el conjunto de las coordenadas correspondientes a los 37 puntos, para evaluar la existencia de dimorfismo en la configuración completa del ilion y luego se analizaron de manera aislada rasgos particulares que pudieran contribuir a la diferenciación dimórfica. Es así como se analizaron 6 conjuntos de datos: 1) ilion completo; 2) escotadura ciática mayor; 3) carilla auricular; 4) ala ilíaca; 5) región acetabular y 6) borde anterior (36).

Se realizó la superposición Procrustes generalizada de mínimos cuadrados con el objeto de remover los efectos de escala (proporcionalidad), localización y orientación en la configuración de puntos y alinear los *semilandmarks* a lo largo de sus respectivos contornos (29,30). A partir de las coordenadas superpuestas obtenidas mediante el programa tpsRelw v.1.46 (31), se realizó un análisis de componentes principales con la

utilización del programa MorphoJ (32) y de esta manera se obtuvieron los scores de los componentes principales, que fueron analizados estadísticamente como nuevas variables. Este procedimiento se realizó sobre el ilion completo y sobre cada uno de los rasgos definidos en el párrafo anterior.

Para evaluar la existencia de dimorfismo sexual en la forma del ilion se realizó un análisis discriminante, con la utilización del método de inclusión por pasos. El análisis discriminante es una técnica multivariada capaz de aprovechar las relaciones existentes entre un gran número de variables maximizando la capacidad de discriminación entre dos o más grupos (37). Esta técnica ayuda a identificar las características que diferencian (discriminan) los grupos utilizando una variable categórica independiente, que en este caso fue el sexo conocido, y un conjunto de variables dependientes o variables de clasificación que presentan diferencias significativas entre los grupos a discriminar. Estas últimas estuvieron representadas por los puntajes correspondientes a cada individuo en los componentes principales, particularmente, aquellos que resumieran el 80% de la variación, tanto en el ilion en su conjunto como en cada uno de los rasgos analizados de manera independiente.

## RESULTADOS

El error de medición fue evaluado a partir de un análisis de ANOVA de medidas repetidas sobre las coordenadas crudas con el objeto de evaluar si había diferencias en la ubicación de los puntos. Los resultados indicaron que no se encontraron diferencias significativas en la ubicación de los puntos digitalizados en ninguna de las 18 coordenadas ( $P > 0,05$ ). De igual manera, el ICC calculado sobre los primeros

componentes principales para las dos observaciones arrojó un acuerdo casi perfecto ( $ICC > 0,9$ ) (38).

Respecto del análisis de dimorfismo, se encontró que existen diferencias sexuales en el ilion, solo la región acetabular no mostró variaciones morfológicas atribuibles a las diferencias por sexo (Tabla 1). En la Tabla 2 se presenta el porcentaje de variación explicada por cada uno de los componentes para cada una de los rasgos analizados.

	PC	Lambda de Wilks	P	% de clasificaciones correctas
Ilion completo	2	,604	,002	71,4
Escotadura	1	,702	,011	76,2
Carilla	1	,671	,007	66,7
Ala	1	,755	,022	66,7
Borde anterior	1	,783	,034	61,9

**Tabla 1.** Resultados del análisis discriminante. PC: componente principal ingresado en el análisis.

En la configuración de los 37 puntos que describen la forma de ilion, la diferencia atribuible al sexo de los individuos se manifestó en el 2do componente principal, arrojando un 61,9% de clasificaciones correctas en la validación cruzada (excluyendo un caso) del análisis discriminante (Fig. 2).

También se encontraron diferencias por sexo al analizar la configuración de puntos que describe la escotadura ciática mayor, con 76,2% de asignaciones correctas en la validación cruzada incluyendo en el análisis el 1er componente principal. En este caso se observó que la forma de la escotadura ciática mayor en el sexo masculino tiene mayor profundidad y es más simétrica que la escotadura femenina (Fig. 3).

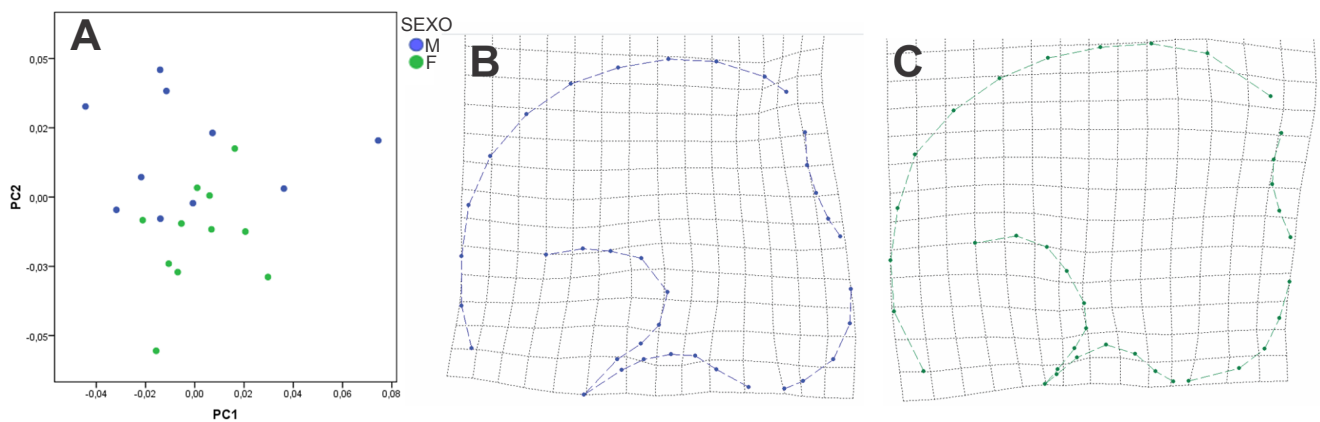
Las configuraciones de puntos que definen la carilla auricular, ala ilíaca y borde anterior también manifestaron diferenciación dimórfica, arrojando 66,7%, 66,7% y 61,9% de clasificaciones correctas en la validación cruzada del análisis discriminante respectivamente. La forma de la carilla auricular en el sexo masculino se

PC	Autovalores	% Varianza	Acumulada %
Ilion completo			
1	0.1164	24.79%	24.79%
2	<i>0.10866</i>	<i>21.61%</i>	<i>46.40%</i>
3	0.07734	10.95%	57.35%
4	0.07043	9.08%	66.43%
5	0.06666	8.13%	74.56%
6	0.06054	6.71%	81.27%
7	0.04669	3.99%	85.26%
8	0.04142	3.14%	88.40%
9	0.03961	2.87%	91.27%
10	0.03121	1.78%	93.05%
Escotadura ciática mayor			
1	<i>0.16221</i>	<i>51.06%</i>	<i>51.06%</i>
2	0.12294	29.33%	80.40%
3	0.06887	9.21%	89.60%
4	0.04836	4.54%	94.14%
5	0.03837	2.86%	97.00%
6	0.0332	2.14%	99.14%
7	0.02036	0.80%	99.94%
8	0.0042	0.03%	99.98%
9	0.00327	0.02%	100.00%
10	0.00135	0.00%	100.00%
Carilla auricular			
1	<i>0.32026</i>	<i>56.54%</i>	<i>56.54%</i>
2	0.19445	20.84%	77.38%
3	0.13139	9.52%	86.90%
4	0.11224	6.94%	93.85%
5	0.06152	2.09%	95.93%
6	0.04764	1.25%	97.18%
7	0.04709	1.22%	98.41%
8	0.03601	0.71%	99.12%
9	0.03268	0.59%	99.71%
10	0.01479	0.12%	99.83%
Cresta ilíaca			
1	<i>0.13757</i>	<i>54.47%</i>	<i>54.47%</i>
2	0.10196	29.92%	84.39%
3	0.05059	7.37%	91.76%
4	0.03562	3.65%	95.41%
5	0.02504	1.80%	97.22%
6	0.01785	0.92%	98.13%
7	0.01418	0.58%	98.71%
8	0.01224	0.43%	99.14%
9	0.01086	0.34%	99.48%
10	0.00869	0.22%	99.70%
Región Acetabular			
1	<i>0.15584</i>	<i>47.86%</i>	<i>47.86%</i>
2	0.13146	34.05%	81.92%
3	0.07635	11.49%	93.41%
4	0.05109	5.14%	98.55%
5	0.02675	1.41%	99.96%
6	0.00459	0.04%	100.00%
Borde anterior			
1	<i>0.20125</i>	<i>45.47%</i>	<i>45.47%</i>
2	0.15805	28.04%	73.51%
3	0.13202	19.57%	93.07%
4	0.07225	5.86%	98.93%
5	0.0288	0.93%	99.86%
6	0.011	0.14%	100.00%

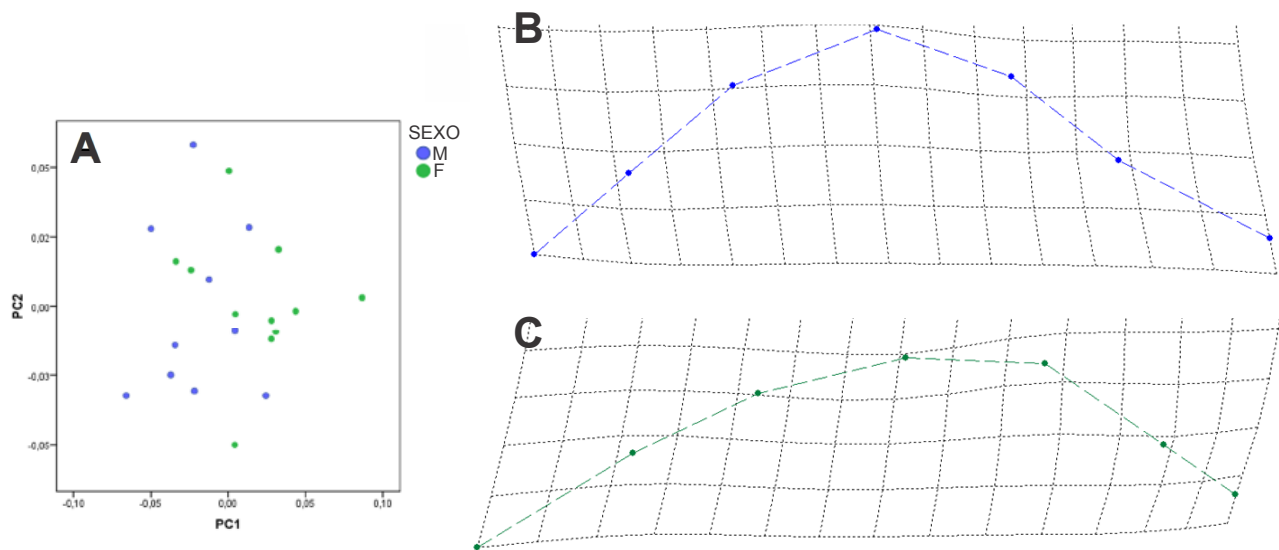
**Tabla 2.** Componentes principales obtenidos del análisis de cada una de las configuraciones de puntos que describen el hueso ilíaco que manifestaron variación dimórfica. En cursiva se destacan aquellos componentes que presentaron diferencias significativas por sexo en los análisis discriminantes.

manifiesta más estrecha que en el sexo femenino (Fig. 4), mientras que el ala ilíaca tiene mayor extensión entre los extremos anterior y posterior en el sexo masculino al tiempo que en el sexo femenino el ala ilíaca presenta mayor altura (Fig. 5). Por último, el borde anterior que se

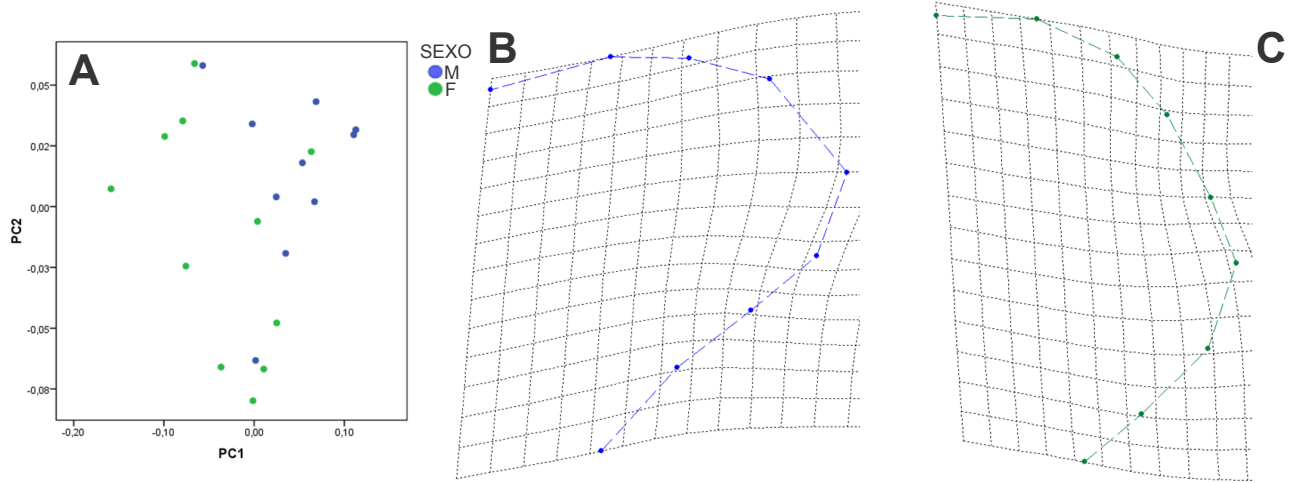
describe el espacio entre lo que será la espina ilíaca anterior superior e inferior también manifestó diferencias dimórficas con una forma curva marcada en el sexo masculino y una forma menos pronunciada en el sexo femenino (Fig. 6).



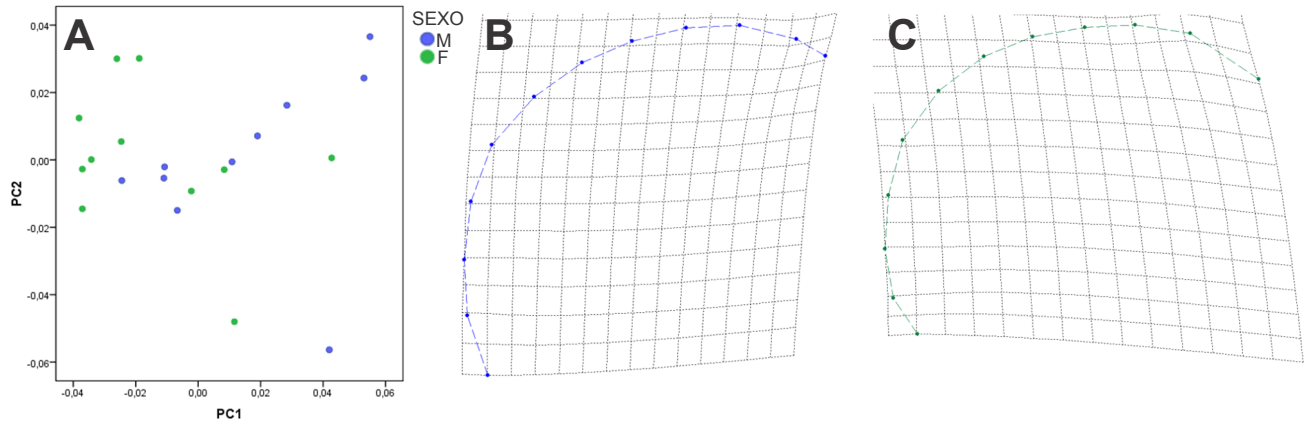
**Figura 2.** A) Análisis de componentes principales (PC) del ilion completo. B) Grilla de deformación representando los cambios de forma en el 2do componente principal mostrando la forma típica masculina y C) femenina.



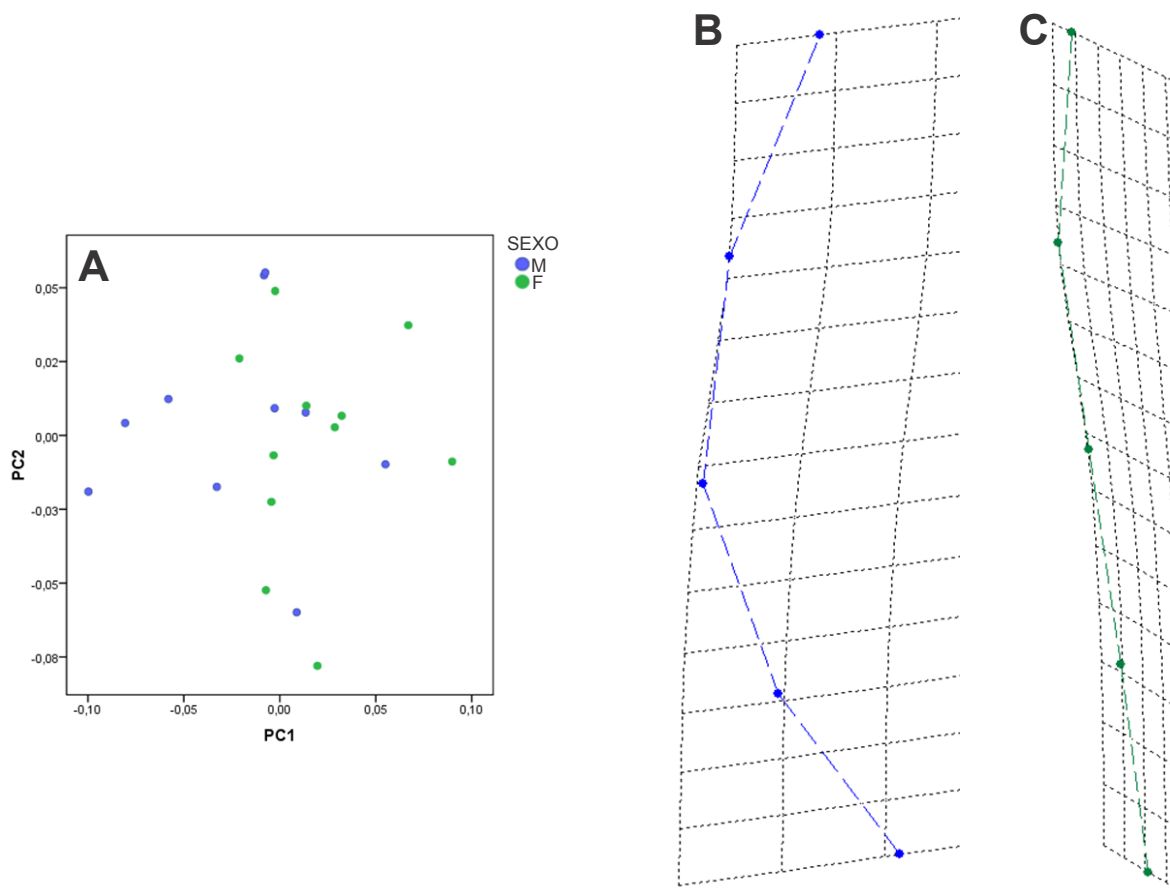
**Figura 3.** A) Análisis de componentes principales (PC) de la escotadura ciática mayor. B) Grilla de deformación representando los cambios de forma en el 1er componente principal mostrando la forma típica masculina y C) femenina.



**Figura 4.** A) Análisis de componentes principales (PC) de la carilla auricular. B) Grilla de deformación representando los cambios de forma en el 1er componente principal mostrando la forma típica masculina y C) femenina.



**Figura 5.** A) Análisis de componentes principales (PC) de la cresta ilíaca. B) Grilla de deformación representando los cambios de forma en el 1er componente principal mostrando la forma típica masculina y C) femenina.



**Figura 6.** A) Análisis de componentes principales (PC) del borde anterior. B) Grilla de deformación representando los cambios de forma en el 1er componente principal mostrando la forma típica masculina y C) femenina.

## DISCUSIÓN

Los resultados de los análisis muestran que existe dimorfismo sexual en el hueso ilíaco de individuos de entre 0 y 4 meses. La forma del ilion se considera un carácter diagnóstico de sexo en individuos adultos, dado que en el sexo masculino es más alto y estrecho, en tanto que en el femenino es bajo y ancho (39,40). Estas mismas características pudieron observarse en la forma general del ilion analizado en este trabajo a partir de la configuración general de puntos (Fig. 2).

En congruencia con estudios previos, se observó que la escotadura ciática mayor es el rasgo más dimórfico en etapas tempranas del desarrollo (2,6,11,41). En particular, para la muestra analizada en este trabajo, se

encontró que la profundidad de la escotadura y la localización antero-posterior del punto de mayor profundidad varían según el sexo. Dicha localización del punto de mayor profundidad se asocia a la simetría o asimetría del rasgo y ha sido propuesta como una variable cualitativa para realizar la discriminación sexual en fetos e infantes(42-44), ésta misma característica fue evaluada a partir de medidas lineales en muestras de sexo conocido pero se encontraron diferencias dimórficas (28,45). En los iliones analizados en el presente trabajo los individuos de sexo masculino tienen escotaduras más profundas, al tiempo que el punto de mayor profundidad se encuentra levemente hacia la región posterior. Estas mismas características se



han observado en la escotadura ciática mayor de individuos adultos estudiados mediante técnicas morfometría geométrica (46), lo que sugiere que estas características se mantienen a lo largo del crecimiento. Es decir que, durante la ontogenia, se conserva este patrón de diferenciación sexual aunque las proporciones de asignaciones correctas en individuos infantiles está muy por debajo de la alcanzada en individuos que atravesaron el despegue puberal.

La carilla auricular es un rasgo importante en la determinación sexual tanto en restos esqueléticos adultos como en infantiles. Su observación se ha centrado en el diagnóstico de caracteres cualitativos (1,2) pero los resultados alcanzados en términos de asignación sexual correcta, en el caso de individuos en desarrollo, no han sido satisfactorios (9,47,48). En nuestro estudio, la forma de la carilla auricular mostró la existencia de diferencias dimórficas y, los porcentajes de clasificación correcta (alrededor del 67%), coinciden con los resultados alcanzados por Wilson *et al.* (14) mediante una técnica similar y para el grupo de edad homologable al aquí analizado.

En este trabajo se analizó la forma del ala ilíaca representada por el contorno del ilion entre las espinas ilíacas anterior y posterior en vista ventral, y se encontró que su forma presenta diferencias por sexo. En un trabajo previo referido al análisis de variables métricas longitudinales se observó que el ilion masculino tiene una mayor extensión entre las espinas ilíacas superiores que el sexo femenino (49). Esto sugiere que variación en tamaño está acompañada por la variación en forma de la misma región.

El último rasgo que manifestó diferencias entre los sexos fue el borde anterior. Este rasgo no tiene correlato en los estudios de dimorfismo sexual en individuos

adultos, sin embargo la existencia de diferencias sexuales, indica que la mayoría de los rasgos aquí analizados contribuyen a la diferenciación dimórfica del ilion en su conjunto.

El análisis del dimorfismo sexual en individuos en desarrollo es un tema que ha sido abordado desde diferentes perspectivas. Se han estudiado rasgos cualitativos, variables de morfometría lineal y geométrica, cada uno de los estudios ha conseguido definir la existencia de dimorfismo, pero ninguno ha conseguido una alta proporción de asignaciones sexuales correctas en los individuos infantiles. La utilización de la escotadura ciática mayor como la variable que mejor expresa la variación dimórfica tiene un enorme sustento, sin embargo, la exploración de otras estructuras que pudieran aportar a la determinación del sexo no ha recibido mayor atención.

Este trabajo constituye un aporte al análisis del dimorfismo sexual en individuos infantiles y representa una exploración de las características morfológicas del hueso ilíaco. Los resultados alcanzados necesitan complementarse con un mayor número de casos y la ampliación del rango etario a fin de conocer la variación temporal de la diferenciación dimórfica con el crecimiento.

#### AGRADECIMIENTOS

A la Dra. Valeria Bernal por sus valiosos comentarios sobre el manuscrito. A los integrantes del Proyecto "Análisis macro y microscópico de restos óseos humanos". A la Dra. Susana Salceda por su apoyo. Al personal del Cementerio Municipal de La Plata por su colaboración en la integración de la colección osteológica.

## REFERENCIAS BIBLIOGRÁFICAS

1. Weaver DS (1980) Sex differences in the ilia of a known sex and age sample of fetal and infant skeletons. *Am J Phys Anthropol* 52: 191-195.
2. Schutkowski H (1993) Sex determination of infant and juvenile skeletons: i. morphognostic features *Am J Phys Anthropol* 90: 199-205.
3. González Martín A (1999) *Infancia y adolescencia en la Murcia musulmana. Estudio de restos óseos*. Madrid: Universidad Autónoma de Madrid. 263 p.
4. Brothwell DR (1981) *Desenterrando huesos*. Madrid: Fondo de Cultura Económica.
5. Thomson A (1899) The Sexual Differences of the Foetal Pelvis. *J Anat Physiol* 33: 359-526 355.
6. Holcomb SM, Konigsberg LW (1995) Statistical study of sexual dimorphism in the human fetal sciatic notch. *Am J Phys Anthropol* 97: 113-125.
7. Adalian P, Boutin-Forzano S, Piercecchi-Marti M-D, Ardagna Y, Signoli M, et al. (2001) Estimation du sexe foetal à partir de l'ilium. *Bull Mem Soc Anthropol Paris* 13.
8. Rissech C, Malgosa A (2005) Ilium growth study: applicability in sex and age diagnosis. *Forensic Sci Int* 147: 165-174.
9. Cardoso HF, Saunders SR (2008) Two arch criteria of the ilium for sex determination of immature skeletal remains: a test of their accuracy and an assessment of intra- and inter-observer error. *Forensic Sci Int* 178: 24-29.
10. Wilson LA, MacLeod N, Humphrey LT (2008) Morphometric criteria for sexing juvenile human skeletons using the ilium. *J Forensic Sci* 53: 269-278.
11. Boucher B (1957) Sex differences in the foetal pelvis. *Am J Phys Anthropol* 15: 581-600.
12. Volpato V (2008) Morphogenèse de l'endostructure osseuse de l'ilion humain. *CR Palevol* 7: 463-471.
13. González PN (2008) *Morfometría geométrica aplicada al análisis del dimorfismo sexual en restos óseos humanos de individuos adultos y subadultos [Tesis Doctoral]*. La Plata: Universidad Nacional de La Plata. 199 p.
14. Wilson LA, Cardoso HFV, Humphrey LT (2011) On the reliability of a geometric morphometric approach to sex determination: A blind test of six criteria of the juvenile ilium. *Forensic Sci Int* 206: 35-42.
15. Coleman WH (1969) Sex differences in the growth of the human bony pelvis. *Am J Phys Anthropol* 31: 125-152.
16. Meindl RS, Russell KS (1998) Recent advances in method and theory in paleodemography. *Annu Rev Anthropol* 27: 375-399.
17. Adams D, Rohlf F, Slice D (2004) Geometric morphometrics: Ten years of progress following the 'revolution'. *Ital J Zool* 71: 5-16.
18. González PN, Bernal V, Ivan Perez S, Barrientos G (2007) Analysis of dimorphic structures of the human pelvis: its implications for sex estimation in samples without reference collections. *J Archaeol Sci* 34: 1720-1730.
19. González PN, Bernal V, Perez SI (2011) Analysis of sexual dimorphism of craniofacial traits using geometric morphometric techniques. *Int J Osteoarchaeol* 21: 82-91.
20. Pretorius E, Steyn M, Scholtz Y (2006) Investigation into the usability of geometric morphometric analysis in assessment of sexual dimorphism. *Am J Phys Anthropol* 129: 64-70.
21. Cardoso HF (2006) Brief communication: The collection of identified human skeletons housed at the Bocage Museum (National Museum of Natural History), Lisbon, Portugal. *Am J Phys Anthropol* 129: 173-176.
22. Salceda SA, Desántolo B, García-Mancuso R, Plischuk M, Prat G, et al. (2009) Integración y conservación de la Colección osteológica "Profesor Doctor Rómulo Lambre": avances y problemáticas. *Rev Arg Antrop Biol* 11: 133-141.
23. Alemán I, Irurita J, Valencia AR, Martínez A, López-Lázaro S, et al. (2012) Brief communication: The Granada osteological collection of identified infants and young children. *Am J Phys Anthropol* 149: 606-610.
24. Rocha MA (1995) Les collections ostéologiques humaines identifiées du Musée Anthropologique de l'Université de Coimbra. Coimbra, Portugal: Universidade de Coimbra, Instituto de Antropologia.
25. Hoppa RD, Vaupel JW (2002) *Paleodemography: Age Distributions from Skeletal Samples*: Cambridge University Press.
26. Spradley MK, Jantz RL (2011) Sex Estimation in Forensic Anthropology: Skull Versus Postcranial Elements. *J Forensic Sci* 56: 289-296.
27. Salceda SA, Desántolo B, García-Mancuso R, Plischuk M, Inda AM (2012) The 'Prof. Dr. Rómulo Lambre' Collection: An Argentinian sample of modern skeletons. *HOMO* 63: 275-281.
28. Blake K (2011) *An investigation of the sex determination from subadult pelvis: a morphometric analysis*. Pittsburgh: University of Pittsburgh.
29. Bookstein FL (1997) Landmark methods for forms without landmarks: morphometrics of group differences in outline shape. *Med Image Anal* 1: 225-243.
30. Slice D (2005) Modern Morphometrics. In: Slice D, editor. *Modern Morphometrics in Physical Anthropology*: Springer US. pp. 1-45.
31. Rohlf JF (2010) <http://life.bio.sunysb.edu/morph/soft-dataacq.html>.
32. Klingenberg CP (2011) MorphoJ: an integrated software package for geometric morphometrics. *Mol Ecol Resour* 11: 353-357.
33. Weir JP (2005) Quantifying test-retest reliability using the intraclass correlation coefficient and the SEM. *J Strength Cond Res* 19: 231-240.
34. R Core Team (2013) R: A language and environment for statistical computing. R Foundation for Statistical Computing, Vienna, Austria. R Foundation for Statistical Computing, Vienna, Austria URL <http://www.R-project.org/>.
35. Falissard B (2012) psy: Various procedures used in psychometry. R package version 1.1. <http://CRAN.R-project.org/package=psy>.
36. Scheuer L, Black S (2000) *Developmental Juvenile Osteology*. Londres: Academic Press. 587 p.
37. Hair JF, Anderson RE, Tatham RL, Black WC (1995) *Multivariate data analysis*. 4th Edition New Jersey: Prentice Hall.
38. Mandeville P (2005) Tema 9: el coeficiente de correlación intraclass (ICC). *Ciencia UANL VIII*: 414-416.
39. Ferembach D, Schwidetzky I, Stloukal M (1977/79) Raccomandazioni per la determinazione dell'età e del sesso sullo scheletro. *Rivista di Antropologia* 60: 5-51.

40. Buikstra JE, Ubelaker DH (1994) Standards for data collection from human skeletal remains. Arkansas: Arkansas Archeological Survey Research Series.
41. Vlák D, Roksandic M, Schillaci MA (2008) Greater sciatic notch as a sex indicator in juveniles. *Am J Phys Anthropol* 137: 309-315.
42. Majó T (1992) Ontogénèse de l'os coxal et détermination sexuelle: l'importance de l'ilium. *Bull Mém Soc Anthropol Paris*: 53-65.
43. Majó T (1996) Réflexions méthodologiques liées à la diagnose sexuelle des squelettes non-adultes. *Bull Mém Soc Anthropol Paris*: 481-490.
44. González PN, Bernal V, Barrientos G (2005) Estimación del dimorfismo sexual en el esqueleto pélvico y mandibular de individuos subadultos: comparación de técnicas visuales y de morfometría geométrica. *Werken* 6: 49-61.
45. García-Mancuso R (2013) Análisis bioantropológico de restos esqueléticos de individuos subadultos. Diagnóstico de edad y sexo, validación técnica metodológica. La Plata: Universidad Nacional de La Plata. 283 p.
46. González PN, Bernal V, Perez SI (2009) Geometric morphometric approach to sex estimation of human pelvis. *Forensic Sci Int* 189: 68-74.
47. Hunt DR (1990) Sex determination in the subadult ilia: an indirect test of Weaver's nonmetric sexing method *J Forensic Sci* 35: 881-885.
48. Mittler DM, Sheridan SG (1992) Sex determination in subadults using auricular surface morphology: a forensic science perspective. *J Forensic Sci* 37: 1068-1075.
49. García-Mancuso R (2009) Diferencias sexuales en variables métricas del ilion fetal. *Rev Cs Morfol* 11: 5-14.